

4. Поликарпочкин А.Н., Левшин И.В., Елистратов Д.Г. и др. Коррекция прооксидантно-антиоксидантного баланса организма спортсменов путем приема комплекса – Дигидрохвертицин П и Апитонус П в соревновательном периоде учебно-тренировочного цикла. *Ученые записки университета им. П.Ф. Лесгафта*. 2014; 4 (110): 121–7 [Polikarpochkin A.N., Levshin I.V., Elistratov D.G. et al. Correction of prooxidant-antioxidant balance of the athletes by intake of the complex dihydroquercetin+ and ApitonuS+ in the training and competitive period. *Uchenye zapiski universiteta im. P.F. Lesgafta*. 2014; 4 (110): 121–7 (in Russ.)]. DOI: 10.5930/issn.1994-4683.2014.04.110.p121-127

5. Поликарпочкин А.Н., Раскачкин В.А., Поликарпочкин В.А. К вопросу повышения эффективности гипербарической оксигенации при лечении травматологической патологии. Междун. науч.-прак. конф. Остеопороз и остеоартроз – проблема XXI века: морфофункциональные аспекты диагностики, лечения и профилактики. Курган, ФГУ РНЦ ВТО им. Г.А. Елизарова, 2009; с. 184–5 [Polikarpochkin A.N., Raskachkin V.A., Polikarpochkin V.A. K voprosu povysheniya effektivnosti giperbaricheskoi oksigenatsii pri lechenii travmatologicheskoi patologii. Mezhdun. nauch.-prak. konf. Osteoporoz i osteoartroz – problema KhKhI veka: morfofunktsional'nye aspekty diagnostiki, lecheniya i profilaktiki. Kurgan, FGU RNTs VTO im. G.A. Elizarova, 2009; s. 184–5 (in Russ.)].

6. Струков В.И. и др. «Остеомед» – эффективный регулятор кальциевого обмена. Известные и новые технологии в лечении и профилактике остеопороза. Учебное пособие для вузов. Пенза, 2010 [Strukov V.I. et al. «Osteomed» – effektivnyi regulyator kal'tsiyevogo obmena. Izvestnye i novye tekhnologii v lechenii i profilaktike osteoporoz. Uchebnoe posobie dlya vuzov. Penza, 2010 (in Russ.)].

7. Струков В.И., Прохоров М.Д. Влияние «Остеомеда» на консолидацию переломов. Пенза, 2012 [Strukov V.I., Prokhorov M.D. Vliyaniye «Osteomeda» na konsolidatsiyu perelomov. Penza, 2012 (in Russ.)].

#### OSTEOMED FORTE IN THE TREATMENT OF PATIENTS WITH ANKLE INJURIES

**D. Romanov<sup>1</sup>; A. Polikarpochkin<sup>2</sup>, MD; E. Polikarpochkina<sup>3</sup>**

<sup>1</sup>Zakharyin City Clinical Hospital, Penza

<sup>2</sup>BAROCOM Sports Medicine Center, Penza

<sup>3</sup>Central State Medical Academy, Presidential Administration of the Russian Federation, Moscow

*The paper presents the results of therapy for ankle injuries with various treatments: a traditional basic medical complex, as well as therapy using hyperbaric oxygenation, and course Osteomed Forte administration.*

**Key words:** traumatology, therapy, ankle injuries, hyperbaric oxygenation, Osteomed Forte.

**For citation:** Romanov D., Polikarpochkin A., Polikarpochkina E. Osteomed Forte in the treatment of patients with ankle injuries. *Vrach*. 2020; 31 (8): 70–74. <https://doi.org/10.29296/25877305-2020-08-11>

<https://doi.org/10.29296/25877305-2020-08-12>

## Использование Тималина для коррекции отклонений иммунного статуса при COVID-19 (обоснование применения препарата и описание клинического случая)

**С.А. Лукьянов<sup>1,5</sup>**, кандидат медицинских наук,  
**Б.И. Кузник<sup>1,2</sup>**, доктор медицинских наук, профессор,  
**В.Х. Хавинсон<sup>3,4</sup>**, профессор, член-корреспондент РАН,  
**К.Г. Шаповалов<sup>1,5</sup>**, доктор медицинских наук, профессор,  
**Ю.Н. Смоляков<sup>1,2</sup>**, кандидат медицинских наук,  
**П.П. Терешков<sup>1,2</sup>**, кандидат медицинских наук,  
**Ю.К. Шаповалов<sup>1,5</sup>**,  
**В.С. Коннов<sup>1,5</sup>**, кандидат медицинских наук,  
**Э. Маген<sup>6</sup>**, MD, Professor

<sup>1</sup>Читинская государственная медицинская академия

<sup>2</sup>Инновационная клиника «Академия здоровья», Чита

<sup>3</sup>Санкт-Петербургский институт биорегуляции и геронтологии

<sup>4</sup>Институт физиологии им. И.П. Павлова РАН, Санкт-Петербург

<sup>5</sup>Городская клиническая больница №1

Минздрава Забайкальского края, Чита

<sup>6</sup>Университет Бен-Гуриона, Ашдод, Израиль

**E-mail:** bi\_kuznik@mail.ru

Обобщены сведения о нарушениях у тяжелобольных COVID-19 клеточного и гуморального иммунитета, а также системы гемостаза. Показано, что у больных COVID-19 наблюдается лейкоцитопения, лимфоцитопения, нейтрофилез, а также нарушение соотношения между отдельными субпопуляциями Т-лимфоцитов. При этом резко увеличивается содержание провоспалительных цитокинов, что приводит к развитию «цитокинового шторма». Одновременно у таких больных возникает эндотелиальная дисфункция, гиперкоагуляция, сопровождающаяся повышением уровня D-димера с последующим развитием микроангиопатии, имунотромбоза, диссеминированным внутрисосудистым свертыванием крови и полиорганной недостаточностью. Приводится случай применения у больной с тяжелым течением COVID-19 иммунокорректора Тималина, способствовавшего ликвидации нарушений в иммунной системе (в том числе «цитокинового шторма») и гемостазе.

**Ключевые слова:** терапия, инфекционные заболевания, COVID-19, иммунитет, «цитокиновый шторм», свертываемость крови, полиорганная недостаточность, Тималин, гепарин.

**Для цитирования:** Лукьянов С.А., Кузник Б.И., Хавинсон В.Х. и др. Использование Тималина для коррекции отклонений иммунного статуса при COVID-19 (обоснование применения препарата и описание клинического случая). *Врач*. 2020; 31 (8): 74–82. <https://doi.org/10.29296/25877305-2020-08-12>

Существенными причинами, приводящими к тяжелому течению COVID-19, являются нарушения основных защитных систем — иммунитета и гемостаза, представляющих единую защитную систему ор-

ганизма [1, 2]. Включение иммунной системы в защитную реакцию начинается в первые же часы после попадания коронавируса SARS-CoV-2 в организм человека. Тяжелые формы развиваются спустя 2 нед после заражения, причем и врожденная, и приобретенная (адаптивная) иммунные системы не всегда способны адекватно реагировать на распространение коронавируса по организму. Известно, что вирус SARS-CoV-2 проходит через слизистые оболочки носа и гортани, а затем попадает в легкие и периферическую кровь, вызывая вирусемия, благодаря чему могут поражаться все органы, экспрессирующие ангиотензинпревращающий фермент-2 (ACE-2), такие как легкие, сердце, почки, желудочно-кишечный тракт (ЖКТ) и центральную нервную систему (ЦНС) [3]. Установлено, что среднее время от появления симптомов до развития дыхательной недостаточности составляет 6–8 дней, после чего вирус начинает 2-ю атаку, вызывая ухудшение состояния пациента примерно через 7–14 дней после начала заболевания. При относительно быстром возникновении тяжелого состояния больных иммунная система работает на пределе, что неизбежно приводит к истощению ее резервов. При этом в периферической крови у пациентов уже на ранних стадиях заболевания регистрируется лимфопения, что является плохим прогностическим признаком [4]. Одновременно у пациентов с тяжелым течением заболевания уменьшается число В-лимфоцитов, что может повлиять на выработку антител, но возрастает число нейтрофилов. В то же время резкое увеличение соотношения нейтрофилов и лимфоцитов является плохим прогностическим признаком, так как свидетельствует о подавлении клеточного иммунитета [5]. При этом нейтрофилы поступают в ткани, где выделяют медиаторы иммунного ответа, в том числе хемокины, что приводит к миграции лимфоцитов из циркулирующей крови в лимфу и внутренние органы. Повреждение ткани, вызванное вирусом, у тяжелобольных COVID-19 приводит к чрезмерной выработке про- и противовоспалительных цитокинов (интерлейкины – IL-1 $\beta$ , -1RA, -2, -4, -6–10, -13, -17, фактор роста фибробластов – FGF, гранулоцитарный колониестимулирующий фактор – G-CSF, гранулоцитарно-макрофагальный колониестимулирующий фактор – GM-CSF, интерферон- $\gamma$  – IFN $\gamma$ , фактор некроза опухоли – TNF, фактор роста эндотелия сосудов – VEGF, индуцируемый белок-10 – IP-10, моноцитарный хемоаттрактный белок-1 – MCP-1, макрофагальные белки воспаления – MIP-1 $\alpha$ , MIP-1 $\beta$ , тромбоцитарный фактор роста – PDGF и др.) и привлечению макрофагов и гранулоцитов в очаг повреждения [6]. Это сопровождается дальнейшим повреждением тканей. В конечном итоге «цитокиновый шторм» при COVID-19 может привести к гиперовоспалительному процессу, иммунодиссонансу, полиорганной недостаточности и неблагоприятному исходу [7].

Следует отметить, что рекрутирование иммунных клеток из крови и инфильтрация лимфоцитов в легкие и дыхательные пути может объяснить лимфопению и увеличение соотношения нейтрофилов и лимфоцитов, наблюдаемое примерно у 80% пациентов с инфекцией SARS-CoV-2 и являющееся плохим прогностическим признаком. Вместе с тем неограниченная инфильтрация воспалительных клеток сама по себе в дополнение к прямому повреждению, вызванному вирусом, может опосредовать дополнительную деструкцию легких через усиленную секрецию протеаз и активных форм кислорода. Это приводит к диффузному альвеолярному повреждению, включая десквамацию альвеолярных клеток, образование гиалиновых мембран, отеку легких, что ограничивает эффективность газообмена, вызывая затруднение дыхания и низкую оксигенацию гемоглобина. В результате легкое становится более уязвимым для вторичных инфекций [8, 9], гемофагоцитоза, тромботической микроангиопатии (ТМА) и острого респираторного дистресс-синдрома (ОРДС). Некоторые из выделяемых медиаторов могут дополнительно подпитывать этот «порочный круг», включая нарушение функции NK-клеток с помощью IL-6 или активацию макрофагов N-цепью ферритина [10]. Y. Jamilloux и соавт. [10], учитывая сдвиги в иммунной системе при COVID-19, предлагают следующую схему (рис. 1), объясняющую механизм возникновения «цитокинового шторма».

Поступление SARS-CoV-2 в эпителиальные/эндотелиальные клетки посредством связывания с ACE2 (и CD147) индуцирует апоптотические и некроптотические пути, приводящие к повреждению легких и высвобождению многочисленных хемокинов, которые приводят к привлечению большого количества иммунных клеток в легкие. Дендритные клетки (DC) и плазматоцитодные DC (pDC, основной источник IFN типа I), наряду с альвеолярными макрофагами и нейтрофилами, способствуют активации врожденного иммунного ответа, секретирова алармины и противовирусные или провоспалительные цитокины, а также представляя антиген адаптивным иммунным клеткам. SARS-CoV-2, возможно, имеет механизмы для подавления ответа IFN типа I и индукции апоптоза Т-клеток. Распознавание молекулярных паттернов (вирусная РНК, частицы или сигналы опасности) различными Toll-подобными (TLR), NOD-подобными (NLR) или RIG-I-подобными (RLR) рецепторами активирует транскрипцию и высвобождение провоспалительных медиаторов, таких как IL-1 $\beta$ , -6, -18 и TNF $\alpha$ . Эти медиаторы дополнительно пересекают наивные Т-клетки с Th1 или цитотоксические лимфоциты (CTL или CD8+), которые, в свою очередь, секретирова значительное количество цитокинов. Провоспалительная петля прямой связи цитокинов на врожденных иммунных клетках приводит к «цитокиновому шторму», коагулопатии и ОРДС. «Цитокиновый шторм» при COVID-19 может связывать

2 механизма, один из них свидетельствует о синдроме активации макрофагов (гемофагоцитарный лимфоцитоз – HLH), вызванный IL-1 $\beta$ , и другой паттерн, характеризующийся иммунной дисрегуляцией, управляемой IL-6, которая запускает иммунопаралич (понижение HLA-DR на моноцитах CD14) и глобальную лимфоцитопению.

Резкое повышение концентрации провоспалительных цитокинов у тяжелобольных COVID-19, главным образом IL-1 $\alpha$ , -6 и TNF $\alpha$ , способствуют экспрессии на эндотелии, моноцитах и макрофагах тканевого фактора (TF), являющегося триггером процесса коагуляции. Одновременно из эндотелия высвобождается фактор фон Виллебранда (VWF), приводящей к адгезии и агрегации тромбоцитов. Экспрессия TF способствует переходу FVII в FVIIa, что приводит к активации фактора X. Из активированных тромбоцитов высвобождается FVa, образующий с FXa внешнюю протромбиназу, переводящую протромбин (FII) в тромбин (FIIa). Провоспалительные цитокины приводят к снижению в крови эндогенных антикоагулянтов, таких как ингибитор внешнего пути тканевого фактора (TFPI), анти-тромбина III (АIII) и активированного протеина С [11]. Возникающее при «цитокиновом шторме» обширное взаимодействие между эндотелиальными клетками, тромбоцитами, моноцитами/макрофагами, лимфоцитами, полиморфноядерными лейкоцитами [12], образующими лейкоцитарно-тромбоцитарные розетки, способны повышать экспрессию TF и усиливать процесс коагуляции [13]. Наконец, развивающаяся при тяжелых осложнениях COVID-19 эндотелиальная дисфункция

с повреждением эндотелиальных клеток запускает внутренний механизм свертывания крови через активацию фактора Хагемана (FXII), прекалликреина и высокомолекулярного кининогена.

Далеко не последнюю роль в развитии гиперкоагуляции и депрессии фибринолиза играет альдостерон-ангиотензин-рениновая система, активация которой отмечается у больных COVID-19 и в конечном итоге приводит к увеличению концентрации ангиотензина II (AngII) [14]. Показано [2, 15], что сосудосуживающие агенты, в том числе AngII, способствуют экспрессии TF на эндотелии сосудов, что должно значительно усиливать развитие гиперкоагуляции. Вазоконстрикция легочных сосудов, возникающая в результате действия AngII, способствует усилению гипоксии и экспрессии TF на сосудах легких, что увеличивает возможность развития ОРДС. Следует особо подчеркнуть, что AngII индуцирует экспрессию TF и PAI-1 эндотелиальными клетками через рецептор AT1, способствуя дисбалансу PAI-1/tPA и торможению фибринолиза [16]. Более того, увеличение концентрации альдостерона, отмечаемое в тяжелых случаях COVID-19 [12], напрямую увеличивает экспрессию PAI-1, особенно в почечной ткани [17].

У пациентов с COVID-19 уже на ранней стадии заболевания наблюдается активация системы комплемента, что приводит к образованию малых фрагментов C3a и C5a, активирующих тромбоциты и способствующие экспрессии TF на эндотелии и моноцитах. Продукты расщепления C3a и C5 (C5a и C5b) не только участвуют в образовании мембранатакующего комплекса (МАК), приводящего к лизису клеток, что также ускоряет образование фибринового сгустка. Они

включают активацию тромбоцитов, что приводит к освобождению VWF, а также усиливают воздействие Р-селектина на активированных эндотелиальных клетках и тромбоцитах. Известно, что сериновые протеазы-1 и -2 (MASP-1, MASP-2) являются компонентами лектинового пути активации системы комплемента. Установлено, что MASP-2 расщепляет протромбин до тромбина, в то время как MASP-1, по-видимому, обладает тромбиноподобным свойством, расщепляя фактор XIII, фибриноген и ингибитор фибринолиза активированный тромбином (ТАFI). Описанные процессы сопровождаются гиперкоагуляцией и депрессией фибринолиза и способствуют развитию так называемого иммуно-тромбоза [18]. Следует добавить, что С1q-фрагмент С1-компонента комплемента в опытах *in vitro* способен заменить факторы VIIIa и IXa [19].

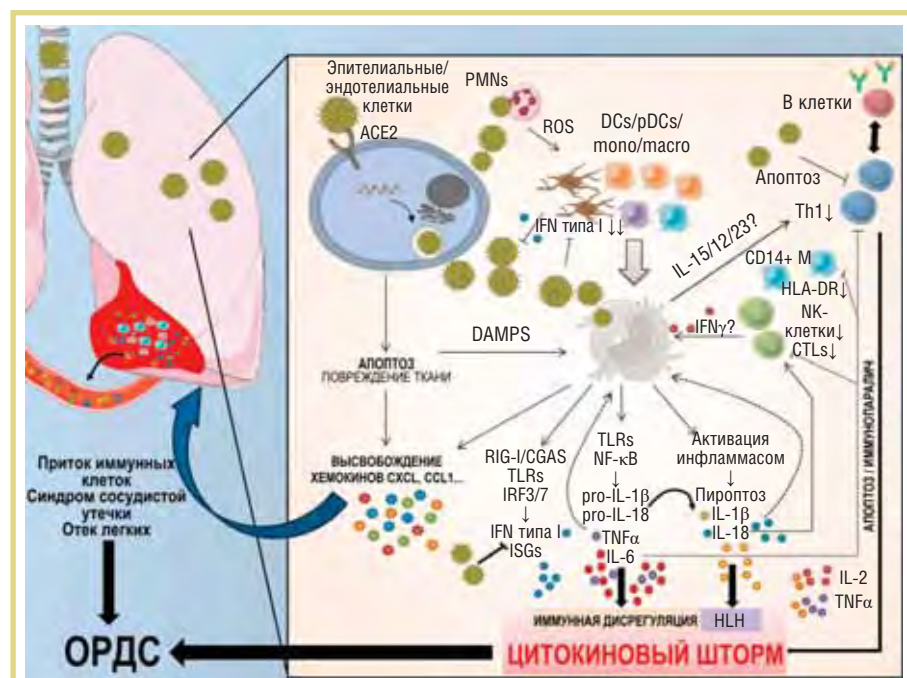


Рис. 1. Механизм развития цитокинового шторма  
 Fig. 1. The mechanism of development of the cytokine storm

У больных COVID-19 часто наблюдается нейтрофилия, что является плохим прогностическим признаком. Известно, что нейтрофилы при вирусной и бактериальной инфекции образуют экстрацеллюлярные ловушки (NETs), которые способствуют развитию гиперкоагуляции и тромбообразованию, усиливая и ускоряя контактную фазу процесса свертывания крови за счет взаимодействий между гистонами NET и фосфолипидами тромбоцитов [20]. При этом образующиеся активные прокоагулянты, в том числе тромбин (FIIa) приводят к активации тромбоцитов, а стимулированные тромбоциты затем дополнительно усиливают образование NET. Кроме того, NET активирует моноциты и макрофаги и тем самым способствует экспрессии TF и усилению секреции IL-1 $\beta$ , способствующего дополнительному образованию NETs [21]. У тяжелобольных COVID-19 содержание NETs в крови, в том числе сосудистой сети легких, значительно повышено, что может способствовать тромбозу и ОРДС [22].

Наконец, в процессе тромбообразования при COVID-19 могут принимать участие микровезикулы различного происхождения, представляющие фосфолипидную поверхность для разворачивания процесса коагуляции, а также несущие TF [23]. Однако сведений о наличии микровезикул в кровотоке при COVID-19 мы не нашли. B.S. Joly и соавт. [24], основываясь на данных литературы и собственных наблюдений, предлагают следующую схему, объясняющую в основных чертах механизмы формирования гиперкоагуляции и иммунотромбоза при COVID-19 (рис. 2).

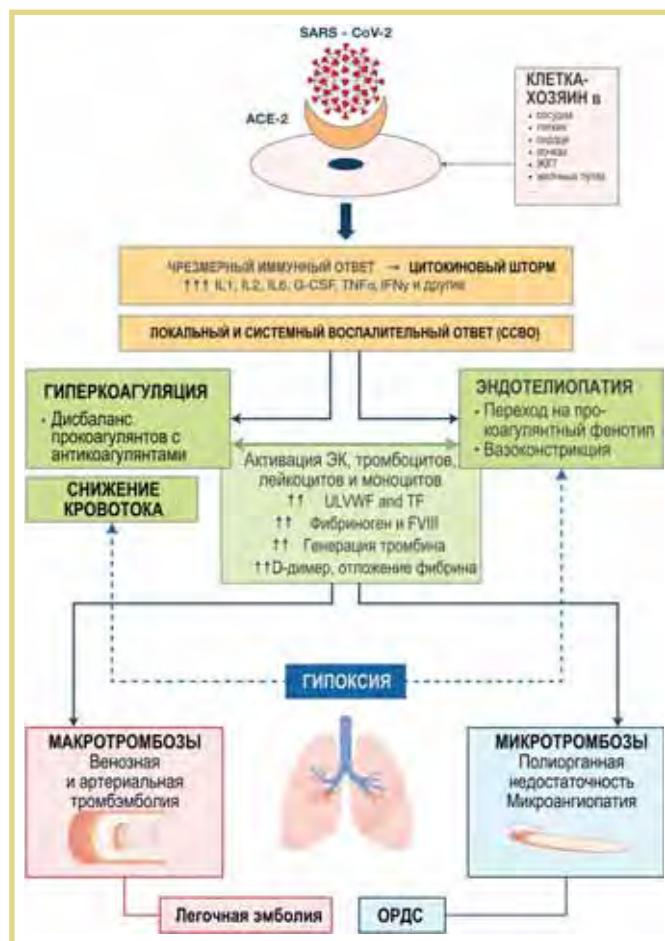
На рис. 2. показаны этапы патофизиологической последовательности формирования микроангиопатии и тромбоза, последовательно включающие агрессию клеток-хозяев SARS-CoV-2, вызванный чрезмерным иммунным ответом «цитокиновый шторм», локальный и системный воспалительный ответ, ответственный за эндотелиопатию и состояние гиперкоагуляции, приводящее как к системному, так и к макро- и микро- тромбозу.

В настоящее время не вызывает сомнения, что тяжелое течение COVID-19 проявляется у пожилых людей, а также у сравнительно молодых пациентов с отягощенным анамнезом (сахарный диабет, гипертоническая болезнь, сердечная, печеночная и почечная недостаточность и др.) [25, 26]. A. Zhavoronkov [27] указывает, что повышенная восприимчивость пожилых людей к COVID-19 в первую очередь связана с сопутствующей патологией, но может быть частично обусловлена нарушением иммуночувствительности и снижением иммунной функции у пожилых, общей потерей физической формы и повышенной слабости, обусловленной старением.

L. Lin и соавт. [3] указывают, что до сих пор для больных COVID-19 не имеется специфической противовирусной терапии. Вот почему лечение этого

заболевания в основном сосредоточено на симптоматической и кислородной терапии. В то же время учитывая состояние дисрегуляции в иммунной системе, ряд авторов для терапии COVID-19 рекомендуют применять препараты, обладающие иммунорегулирующим действием. Наиболее широкое применение при среднетяжелых и тяжелых формах COVID-19 нашли ингибиторы рецептора IL-6 (IL-6R) – тоцилизумаб и сарилумаб [28–30]. За последнее время широкую рекомендацию для лечения больных COVID-19 получили азитромицин и доксициклин, которые не только ингибируют синтез IL-6, но одновременно тормозят синтез белка, блокируя как SASP, так и репликацию вируса [31], а также обладают кардиозащитными, иммуномодулирующими и противовоспалительными свойствами [32].

В то же время M. Zhou и соавт. [33] считают, что эффективность некоторых многообещающих противо-



**Рис. 2.** Патофизиологические механизмы формирования микроангиопатии и тромбоза при COVID-19

**Примечание.** TF – тканевый фактор, ULVWF – сверхмалый мультимер фактора фон Виллебранда, FVIII – фактор VIII; стрелки, направленные вверх, свидетельствуют о возрастании концентрации соединений, принимающих участие в процессе коагуляции.

**Fig. 2.** Pathophysiological mechanisms of the formation of microangiopathy and thrombosis in COVID-19

вирусных и иммуномодулирующих препаратов требует дальнейших клинических испытаний.

Нами [34, 35] представлены доказательства, что на роль иммунокорректора у больных COVID-19 способен претендовать лекарственный препарат Тималин, созданный В.Г. Морозовым и В.Х. Хавинсоном [36–38]. Тималин выделен из вилочковой железы крупного рогатого скота. Этот лекарственный препарат представляет из себя комплекс полипептидов с молекулярной массой (ММ) от 500 до 10 000 кД. Согласно нашим данным [39], Тималин обладает иммуномодулирующим действием и с успехом применяется при самых различных заболеваниях, сопровождаемых вторичными иммунодефицитами, в том числе при острых и хронических вирусных инфекциях [37, 39, 40]. Под его воздействием ликвидируется гиперпродукция провоспалительных цитокинов, то есть «цитокиновый шторм» [40]. Явными показаниями для применения Тималина является тяжелое состояние больных, лимфопения, дисбаланс в содержании отдельных субпопуляций Т-лимфоцитов, возрастание уровня провоспалительных цитокинов, в том числе IL-1 $\alpha$ , IL-6 и TNF $\alpha$ , тромбоцитопения, резкое увеличение концентрации CRP, ферритина, D-димера, значительное увеличение соотношения нейтрофилы/лимфоциты.

В настоящее время не вызывает сомнений, что при COVID-19 возникает тромботическая микроангиопатия, нередко сопровождаемая тромбоэмболическими осложнениями и жизнеугрожающими сосудистыми катастрофами. Временные методические рекомендации Минздрава России «Профилактика, диагностика и лечение новой коронавирусной инфекции (COVID-19)» содержат прямые указания о целесообразности применения при тяжелом течении заболевания как минимум профилактических, а при наличии дополнительных факторов риска – лечебных доз низкомолекулярных гепаринов, либо применения

постоянной инфузии нефракционированного гепарина по протоколу лечения тромбоэмболических осложнений.

Следует отметить, что L. Lin и соавт. [3] также считают, что антикоагулянтная терапия низкомолекулярными гепаринами (НМГ) должна быть рекомендована на ранней стадии заболевания. По мнению авторов, антикоагулянтная терапия при COVID-19 должна назначаться тогда, когда значение D-димера в 4 раза превышает нормальный верхний предел.

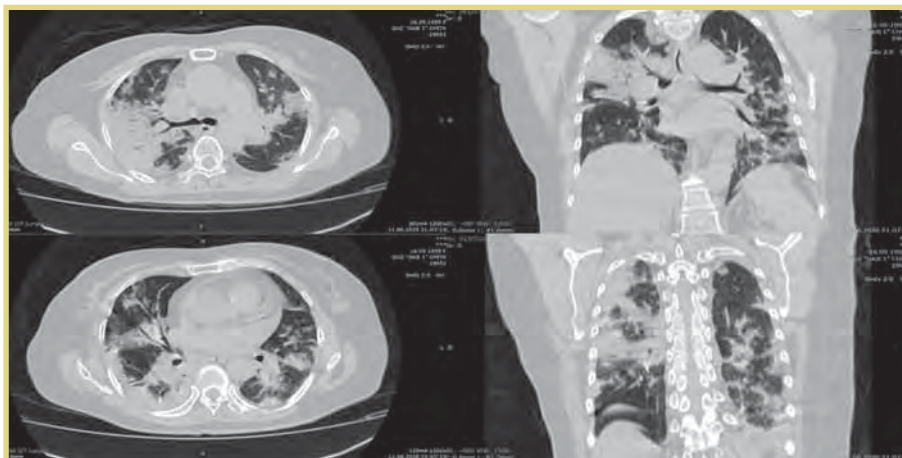
В заключении, с согласия больной приводим один из случаев применения Тималина при тяжелом течении COVID-19.

**Пациентка З., 60 лет, поступила в отделение реанимации и интенсивной терапии (ОРИТ) городской клинической больницы №1 г. Читы. В клинической картине при поступлении преобладали проявления острой гипоксемической дыхательной недостаточности и системного воспаления. Из жалоб при поступлении следует выделить «затрудненное» дыхание, одышку при малейшей физической нагрузке, выраженную потливость и слабость на фоне повышения температуры тела до 38,5–39,0 $^{\circ}$ C, сухой мучительный кашель в течение суток.**

**Anamnesis morbi:** длительность заболевания от момента появления первых симптомов до госпитализации в ОРИТ составила 7 сут.

**Из сопутствующих заболеваний отмечались:** сахарный диабет типа 2 (целевой гликированный уровень гемоглобина 8,0%); диабетическая энцефалопатия, полинейропатия сенсорно-моторная форма, гепатопатия; гипертоническая болезнь III стадии; ИБС; стабильная стенокардия напряжения II функционального класса (ФК); хроническая сердечная недостаточность (ХСН) IIA степени, ФК 2 по NYHA.

Амбулаторно пациентке проведено исследование носоглоточного мазка методом ПЦР, выявлена РНК вируса SARS-CoV-2. При поступлении выполнена мультиспиральная компьютерная томография (МСКТ) органов грудной клетки, при оценке которой установлено, что с обеих сторон по всем легочным полям отмечается наличие инфильтрации сливного характера с преимущественной локализацией в периферических отделах перибронхиально. Участки уплотнения во всех отделах составляли >10 см, отмечалось наличие симптома воздушной бронхограммы, «бульжной мостовой». Объем поражения легочной ткани составил



**Рис. 3.** Пациентка З., 60 лет, МСКТ органов грудной клетки, на момент поступления в ОРИТ  
**Fig. 3.** Patient Z., 60 years old, MSCT of the chest organs, at the time of admission to the resuscitation and intensive care unit

>75% по КТ (соответствует IV степени по визуальной шкале оценке тяжести COVID-19) (рис. 3).

В клинической картине заболевания в динамике обращало внимание тахипноэ в сочетании с умеренной гипоксемией (по данным газового анализа артериальной крови), гипергликемия и глюкозурия, кетоны в моче.

С момента поступления в ОРИТ в связи с тахипноэ и участием вспомогательной мускулатуры в акте дыхания пациентке была инициирована неинвазивная искусственная вентиляция легких (НВЛ) посредством маски Total Face (Fit Life Philips Respironics™) вентилятором NEUMOVENT GRAPHNET™ в режиме NIV с инициальными параметрами: PSV= 8 см H<sub>2</sub>O, PEEP=10 см H<sub>2</sub>O, f=10, FiO<sub>2</sub>=50%.

В дальнейшем параметры газообмена и кислотно-щелочного состояния (КЩС) оценивались и корректировались на фоне проводимой респираторной поддержки. Уровень давления поддержки, концентрация инспираторной фракции кислорода титровались по уровню SpO<sub>2</sub>. Синхронизация пациентки с вентилятором, переносимость респираторной поддержки были удовлетворительными. В течение 4 сут в ОРИТ пациентка находилась преимущественно в прон-позиции (табл. 1).

При поступлении в стационар пациентке инициирована медикаментозная терапия в соответствии с актуальными Временными методическими рекомендациями Минздрава РФ по диагностике и лечению новой коронавирусной инфекции (COVID-19), версия №7 от 03.06.2020.

Пациентке назначены:

- гидроксихлорохин 400 мг 2 раза в день в первый день, затем 200 мг 2 раза в сутки per os;
- внутривенное введение цефтаролина фосамила 600 мг 2 раза в сутки, левофлоксацина 500 мг 2 раза в сутки;
- надропарин кальция 0,6 мл подкожно 2 раза в сутки;
- жаропонижающая (парацетамол), отхаркивающая (амброксол), инфузионная (1500 мл кристаллоидов в сутки) терапия.

По данным ЭКГ, эхокардиографии, дуплексного сканирования

сосудов нижних конечностей признаков сердечно-сосудистых осложнений у пациентки не обнаружено.

При оценке лабораторных показателей обращает на себя внимание выраженная лимфопения, высокий уровень биомаркеров воспаления, что в совокупности с фебрильной лихорадкой и наличием высокой концентрации IL-6 подтверждает наличие «цитокинового шторма» и является показанием для назначения генно-инженерной биологической терапии (ГИБТ) [41].

Однако с учетом всей картины заболевания, особенно выраженного угнетения T-клеточного звена иммунитета (табл. 2), наличия данных о прогностически неблагоприятных маркерах ответа на ингибиторы IL-6 (сахарный диабет с кетоацидозом), у данной пациентки решено было воздержаться от применения антицитокиновой терапии [42].

Таблица 1  
Клинические показатели и параметры оксигенации у пациентки З., 60 лет  
Table 1  
Clinical indicators and parameters of oxygenation in patient Z., 60 years old

Показатель	День 1-й (11.06.2020)	День 2-й (12.06.2020)	День 6-й (16.06.2020)	День 9-й (19.06.2020)
	Поступление в ОРИТ: начало респираторной поддержки (PEEP=10 см H <sub>2</sub> O, FiO <sub>2</sub> =50%. Прон-позиция)	Параметры респираторной поддержки прежние. Прон-позиция	Отлучение от НВЛ. Дополнительный O <sub>2</sub> (лицевая маска), поток 7 л/мин	Перевод из ОРИТ. Дополнительный O <sub>2</sub> (катетеры назальные), поток 3 л/мин
ЧДД в минуту	30	28	24	20
ЧСС в минуту	98	86	82	78
SpO <sub>2</sub> , %	88 (на воздухе комнаты)	89 (без НВЛ)	93	94
	94 (при респираторной поддержке)	95 (на прежних параметрах)		
АД, мм рт. ст.	160/90	150/90	140/80	130/80
PaO <sub>2</sub> , мм рт. ст.	69,6	72,9	84,8	97,5
pH	7,33	7,38	7,47	7,43
PaO <sub>2</sub> /FiO <sub>2</sub>	139,2	145,8	212	325
Креатинин, мкмоль/л	70,8	67,7	65,9	77,7
Глюкоза, ммоль/л	8,9	9,97	9,1	8,19
СРБ, мг/л	24,4	48,0	16,6	6,0
КФК, ЕД/л	–	262,2	–	163,4
ЛДГ, ЕД/л	–	568,4	–	399,9
Тропонин Т	–	Отрицательно	–	–
Кетоны в моче	+++	++	++	Отрицательно

**Примечание.** ЧДД – частота дыхательных движений; ЧСС – частота сердечных сокращений; КФК – креатинфосфокиназа; ЛДГ – лактатдегидрогеназа.

Через 1 сут с момента поступления с целью коррекции иммуносупрессии дополнительно назначен Тималин – 10 мг внутримышечно, 1 раз в сутки, курсом 7 дней.

На этом фоне у пациентки отмечалось клиническое улучшение – купирование лихорадки, стабилизация параметров газообмена и значительное улучшение лабораторных показателей, спустя 7 сут больная была переведена из ОРИТ в инфекционное отделение (см. табл. 2).

Несмотря на наличие неблагоприятных прогностических критериев COVID-19: гипоксемия в сочетании с выраженной иммуносу-

прессией, коморбидных состояний (сахарный диабет, гипертензия, ИБС), у пациентки удалось достичь значимого повышения количества Т-лимфоцитов, Т-хелперов (CD4<sup>+</sup>), цитотоксических Т-лимфоцитов (CD8<sup>+</sup>), В-лимфоцитов (CD19<sup>+</sup>), NK-клеток (CD3-CD14<sup>+</sup>), активированных Т-лимфоцитов (CD3<sup>+</sup>HLA-DR<sup>+</sup>), эозинофилов, восстановление числа нейтрофилов до нормы, а также резкое уменьшение уровня IL-6 и D-димера, что ассоциировано с благоприятным исходом заболевания. [4, 7]. Не менее важным фактором является нормализация у больной COVID-19, осложненного наличием сахарного диабета, уровня глюкозы в крови.

Результаты МСКТ органов грудной клетки в процессе терапии (рис. 4): ранее выявленные участки уплотнений в легочной ткани, прежней локализации, менее интенсивны и менее протяженны с компонентом утолщения междолькового интерстиция. Плеврального выпота не выявлено. Средостение расширено, в полости перикарда выпота нет. Определяются атеросклеротические изменения аорты, венечных артерий; липоматоз средостения. Отмечаются лимфатические узлы средостения размерами до 17×12 мм (паратрахеальные, бифуркационные, парааортальные). Данных за костную деструкцию, изменений со стороны мягких тканей груди не выявлено. Отмечаются признаки остеохондроза, спондилоартроза грудного отдела позвоночника. Селезенка увеличена. Заключение: течение двусторонней полисегментарной вирусно-бактериальной пневмонии. Высокая вероятность COVID-19 (КТ – II–III). По сравнению с предыдущим исследованием – положительная динамика. Лимфаденопатия. Спленомегалия.

Пациентка была выписана из стационара на 22-й день с момента поступления.

Как видно из представленных данных, при тяжелом течении COVID-19 отмечаются значительные нарушения в состоянии систем гемостаза, клеточного и гуморального иммунитета. Несостоятельность иммунного ответа сопровождается

Лабораторные показатели пациентки З., 60 лет

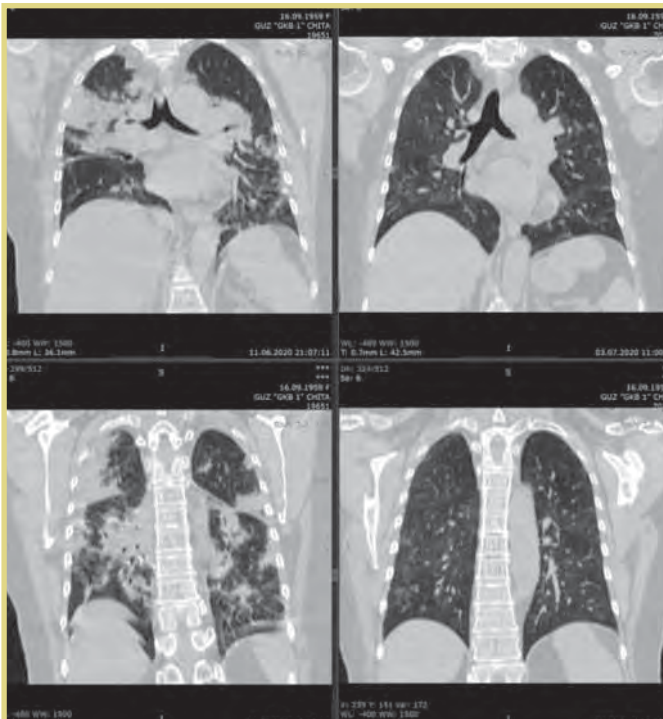
Таблица 2

Laboratory indicators of patient Z., 60 years old

Table 2

Показатель	День 1-й	День 2-й	День 6-й	День 9-й
	Поступление в ОРИТ: начало медикаментозной терапии	Коррекция медикаментозной терапии: добавлен Тималин 10 мг/сут	Стандартная терапия + Тималин	Перевод из ОРИТ. Окончание приема Тималина
Лейкоциты, •10 <sup>9</sup> /л	4,7	4,57	4,93	7,58
Нейтрофилы, •10 <sup>9</sup> /л	3,73	3,8	3,3	5,93
Лимфоциты, •10 <sup>9</sup> /л	0,58	0,48	0,79	0,96
Эозинофилы, •10 <sup>9</sup> /л	–	0,01	0,03	0,07
Тромбоциты, •10 <sup>9</sup> /л	184	144	216	233
D-димер, нг/мл	–	2500	–	1000
Фибриноген, г/л	4,5	5,6	3,8	4,8
Протромбиновое время, с	13,3	13,5	15,7	12,7
АЧТВ, с	55,1	53,0	71,1	38,6
Нейтрофилы/ лимфоциты	6,43	7,91	4,17	6,17
Лимфоциты/ моноциты	1,65	2,29	1,88	1,85
Тромбоциты/ лейкоциты	39,14	31,5	43,81	30,7
IL-6, пг/мл	–	174,0	–	24,04
CD3 <sup>+</sup> , кл/мл	–	234	–	388
CD4 <sup>+</sup> , кл/мл	–	145	–	239
CD8 <sup>+</sup> , кл/мл	–	87	–	146
CD4/CD8	–	1,66	–	1,63
CD3 <sup>+</sup> HLA-DR <sup>+</sup> , кл/мл	–	10	–	39
CD19 <sup>+</sup> , кл/мл	–	52	–	87
CD3 <sup>+</sup> CD16 <sup>+</sup> , кл/мл	–	95	–	125
CD3 <sup>+</sup> CD16 <sup>+</sup> , кл/мл	–	50	–	17
CD8 <sup>+</sup> perNK, кл/мл	–	17	–	23

**Примечание.** АЧТВ – активированное частичное тромбопластиновое время; CD3<sup>+</sup> – Т-лимфоциты; CD4<sup>+</sup> – Т-хелперы; CD8<sup>+</sup> – цитотоксические Т-лимфоциты; CD3<sup>+</sup>HLA-DR<sup>+</sup> – активированные Т-лимфоциты; CD19<sup>+</sup> – В-лимфоциты; CD3<sup>+</sup>CD16<sup>+</sup> – Т-независимые натуральные килеры (NK), CD3<sup>+</sup>CD16<sup>+</sup> – Т-зависимые NK-лимфоциты.



**Рис. 4.** МСКТ органов грудной клетки пациентки З. в динамике  
**Fig. 4.** MSCT of the chest organs of patient Z., in dynamics

ся «цитокиновым штормом», что является одним из ведущих причин системной дисфункции эндотелия и приобретенной тромбофилии. Это приводит к прогрессирующей тромботической микроангиопатии в сосудах альвеолокапиллярной мембраны, локальному микротромбозу, критическому нарушению вентиляционно-перфузионного соотношения и гипоксемии. Затяжное персистирующее течение воспалительного процесса в альвеолах на фоне длительной элиминации вируса и саногенеза индуцируют развитие фибропролиферативных процессов в легких. Сниженный потенциал защитных механизмов приводит к высокой восприимчивости к нозокомиальной бактериальной флоре. Как следствие, у значительного числа пациентов регистрируется срыв механизмов адаптации, критический иммунодиссонанс, ДВС-синдром, которые клинически проявляются прогрессирующей полиорганной недостаточностью. Применение Тималина способно модулировать сдвиги в иммунной системе, а использование лечебных доз антикоагулянтов на протяжении всего курса терапии значительно уменьшает интенсивность внутрисосудистого свертывания крови. Предпринятая терапия, наряду со стандартными методами лечения, способствует относительно быстрой ликвидации неблагоприятных сдвигов в иммунитете и гемостазе и способствует выздоровлению больных.

\*\*\*

Авторы заявляют об отсутствии финансовых и иных конфликтных интересов.

## Литература/Reference

1. Кузник Б.И., Цыбиков Н.Н. Взаимосвязь между иммуногенезом и системной гемостаза: единая система защиты организма. *Успехи современной биологии.* 1981; 2: 243–60 [Kuznik B.I., Cybikov N.N. Vzaimosvjaz' mezhdu immunogenezom i sistemoj gemostaza: edinaja sistema zashhity organizma. *Uspеhi sovremennoj biologii.* 1981; 2: 243–60 (in Russ.)].
2. Кузник Б.И., Васильев В.Н., Цыбиков Н.Н. Иммуногенез, гемостаз и неспецифическая резистентность организма. М.: Медицина, 1989. 320 с. [Kuznik B.I., Vasil'ev V.N., Cybikov N.N. Immunogenez, gemostaz i nespecificeskaja rezistentnost' organizma. M.: Medicina, 1989. 320 p. (in Russ.)].
3. Lin L., Lu L., Cao W. et al. Hypothesis for potential pathogenesis of SARS-CoV-2 infection—a review of immune changes in patients with viral pneumonia. *Emerg Microbes Infect.* 2020; 9 (1): 727–32. DOI: 10.1080/22221751.2020.1746199
4. Wang D., Hu B., Hu C. et al. Clinical characteristics of 138 hospitalized patients With 2019 novel coronavirus-infected pneumonia in Wuhan, China. *JAMA.* 2020; 323 (11): 1061–9. DOI: 10.1001/jama.2020.1585
5. Mehta P., McAuley D.F., Brown M. et al. COVID-19: consider cytokine storm syndromes and immunosuppression. *Lancet.* 2020; 395 (10229): 1033–4. DOI: 10.1016/S0140-6736(20)30628-0
6. Gao Y., Li T., Han M. et al. Diagnostic utility of clinical laboratory data determinations for patients with the severe COVID-19. *J Med Virol.* 2020; 92 (7): 791–6. DOI:10.1002/jmv.25770.
7. McGonagle D., Sharif K., O'Regan A. et al. The Role of Cytokines including interleukin-6 use in COVID-19 pneumonia related macrophage activation syndrome. *Autoimmun Rev.* 2020; 19 (6): 102537. DOI: 10.1016/j.autrev.2020.102537
8. Qin C., Zhou L., Hu Z. et al. Dysregulation of immune response in patients with COVID-19 in Wuhan, China. *Clin Infect Dis.* 2020; 71 (15): 762–8. DOI: 10.1093/cid/ciaa248
9. Neurath M.F. Covid-19 and immunomodulation in IBD. *Gut.* 2020; 69 (7): 1335–42. DOI: 10.1136/gutjnl-2020-321269
10. Jamilloux Y., Henry T., Belot A. et al. Should we stimulate or suppress immune responses in COVID-19? Cytokine and anti-cytokine interventions. *Autoimmun Rev.* 2020; 19 (7): 102567. DOI: 10.1016/j.autrev.2020.102567
11. Beristain-Covarrubias N., Perez-Toledo M., Thomas M.R. et al. Understanding infection-induced thrombosis: lessons learned from animal models. *Front Immunol.* 2019; 10: 2569. DOI: 10.3389/fimmu.2019.02569
12. Henry B.M., Vikse J., Benoit S. et al. Hyperinflammation and derangement of renin-angiotensin-aldosterone system in COVID-19: a novel hypothesis for clinically suspected hypercoagulopathy and microvascular immunothrombosis. *Clin Chim Acta.* 2020; 507: 167–73. DOI: 10.1016/j.cca.2020.04.027
13. Витковский Ю.А., Кузник Б.И., Солпов А.В. Патогенетическое значение лимфоцитарно-тромбоцитарной адгезии. *Медицинская иммунология.* 2006; 8 (5–6): 745–53 [Witkowski Y.A., Kuznik B.I., Solov A.V. Pathogenetic significance of lymphocyte-platelet adhesion. *Medical immunology.* 2006; 8 (5–6): 745–53 (in Russ.)].
14. Liu Y., Yang Y., Zhang C. et al. Clinical and biochemical indexes from 2019-nCoV infected patients linked to viral loads and lung injury. *Sci China Life Sci.* 2020; 63: 364–74. DOI: 10.1007/s11427-020-1643-8
15. Кузник Б.И., Скипетров В.П. Форменные элементы крови, сосудистая стенка, гемостаз и тромбоз. М.: Медицина, 1974; 308 с. [Kuznik B.I., Skipterov V.P. Formennye jelementy krovi, sosudistaja stenka, gemostaz i tromboz. M.: Medicina, 1974; 308 p. (in Russ.)].
16. Nakamura S., Nakamura I., Ma L. et al. Plasminogen activator inhibitor-1 expression is regulated by the angiotensin type 1 receptor *in vivo.* *Kidney Int.* 2000; 58: 251–9. DOI: 10.1046/j.1523-1755.2000.00160.x
17. Ma J., Weisberg A., Griffin J.P. et al. Plasminogen activator inhibitor-1 deficiency protects against aldosterone-induced glomerular injury. *Kidney Int.* 2006; 69: 1064–72. DOI: 10.1038/sj.ki.5000201
18. Keragala C.B., Draxler D.F., McQuilten Z.K. et al. Haemostasis and innate immunity – a complementary relationship: A review of the intricate relationship between coagulation and complement pathways. *Br J Haematol.* 2018; 180: 782–98. DOI: 10.1111/bjh.15062
- Кузник Б.И., Ложкина А.Н. Взаимосвязь системы комплемента, калликреин-кининовой системы и системы гемостаза. В кн.: Балуда В.П. и др. Физиологические системы гемостаза. М., 1995; с. 150–60 [Kuznik B.I., Lozhkina A.N. Vzaimosvjaz' sistemy komplementa, kallikrein-kininovej sistemy i sistemy gemostaza. V kn.: Baluda V.P. et al. Fiziologicheskie sistemy gemostaza. M., 1995; s. 150–60 (in Russ.)].



19. Oehmcke S., Mörgelin M., Herwald H. Activation of the human contact system on neutrophil extracellular traps. *J Innate Immun.* 2009; 1: 225–30. DOI: 10.1159/000203700

20. Barnes B.J., Adrover J.M., Baxter-Stoltzfus A. et al. Targeting potential drivers of COVID-19: Neutrophil extracellular traps. *J Exp Med.* 2020; 217 (6): e20200652. DOI: 10.1084/jem.20200652

21. Zuo Y., Yalavarthi S., Shi H. et al. Neutrophil extracellular traps in COVID-19. *JCI Insight.* 2020: 138999. DOI: 10.1172/jci.insight.138999

22. Зубаиров Д.М., Зубаирова Л.Д. Микровезикулы в крови, функция и их роль в тромбообразовании. М.: GEOTAR-Media, 2009; 168 с. [Zubairov D.M., Zubairova L.D. Mikrovezikuly v krvi, funkciya i ih rol' v tromboobrazovanii. M.: GEOTAR-Media, 2009; 168 p. (in Russ.).]

23. Joly B.S., Siguret V., Veyradier A. Understanding pathophysiology of hemostasis disorders in critically ill patients with COVID-19. *Intensive Care Med.* 2020; 24: 1603–6. DOI: 10.1007/s00134-020-06088-1

24. Goh K.J., Choong M.C., Cheong E.H. et al. Rapid Progression to Acute Respiratory Distress Syndrome: Review of Current Understanding of Critical Illness from COVID-19 Infection. *Ann Acad Med Singapore.* 2020; 49 (3): 108–18.

25. Masic Izet, Naser Nabil, Zildzic Muharem. Public Health Aspects of COVID-19 Infection With Focus on Cardiovascular Disease. *Mater Sociomed.* 2020; 32 (1): 71–6. DOI: 10.5455/msm.2020.32.71-76

26. Zhavoronkov A. Geroprotective and Senoremediative Strategies to Reduce the Comorbidity, Infection Rates, Severity, and Lethality in Gerophilic and Gerolavic Infections. *Aging (Albany NY).* 2020; 12 (8): 6492–510. DOI: 10.18632/aging.102988

27. Alijotas-Reig J., Esteve-Valverde E., Belizna C. et al. Immunomodulatory therapy for the management of severe COVID-19. Beyond the anti-viral therapy: A comprehensive review. *Autoimmun Rev.* 2020; 19 (7): 102569. DOI: 10.1016/j.autrev.2020.102569

28. Zhang C., Wu Z., Li J.W. et al. The cytokine release syndrome (CRS) of severe COVID-19 and interleukin-6 receptor (IL-6R) antagonist Tocilizumab may be the key to reduce the mortality. *Int J Antimicrob Agents.* 2020; 28: 105954. DOI: 10.1016/j.ijantimicag.2020.105954

29. Фомина Д.С., Потешкина Н.Г., Белоглазова И.П. и др. Сравнительный анализ применения тоцилизумаба при тяжелых COVID-19-ассоциированных пневмониях. *Пульмонология.* 2020; 30 (2): 151–9 [Fomina D.S., Poteshkina N.G., Beloglazova I.P. et al. Comparative analysis of tocilizumab in severe COVID-19-associated pneumonia in patients of different age groups. *Pulmonologiya.* 2020; 30 (2): 164–72 (in Russ.).] DOI: 10.18093/0869-0189-2020-30-2-151-159

30. Sargiacomo C., Sotgia F., Lisanti M.P. COVID-19 and chronological aging: senolytics and other anti-aging drugs for the treatment or prevention of corona virus infection? *Aging (Albany NY).* 2020; 12 (8): 6511–7. DOI: 10.18632/aging.103001

31. Alam M.M., Mahmud S., Rahman M.M. et al. Clinical Outcomes of Early Treatment With Doxycycline for 89 High-Risk COVID-19 Patients in Long-Term Care Facilities in New York. *Cureus.* 2020; 12 (8): e9658. DOI: 10.7759/cureus.9658

32. Zhou M., Zhang X., Qu J. Coronavirus disease 2019 (COVID-19): a clinical update. *Front Med.* 2020; 14 (2): 126–35. DOI: 10.1007/s11684-020-0767-8

33. Хавинсон В.Х., Кузник Б.И., Стуров В.Г. и др. Применение препарата Тималин® при заболеваниях органов дыхания. Перспективы использования при COVID-19. *РМЖ.* 2020; 9: 24–30 [Khavinson V.Kh., Kuznik B.I., Sturov V.G. et al. Application of the drug Timalin® for respiratory diseases. Prospects for use in COVID-19. *RMZh.* 2020; 9: 24–30 (in Russ.).]

34. Кузник Б.И., Хавинсон В.Х. Влияние Тималина на системы иммунитета, гемостаза и уровень цитокинов у пациентов с различными заболеваниями. Перспективы применения при COVID-19. *Врач.* 2020; 31 (7): 18–26 [Kuznik B., Khavinson V. The effect of Thymalin on the immune system, hemostasis and cytokines level in patients with various diseases. Prospects for application in case of COVID-19. *Vrach.* 2020; 31 (7): 18–26 (in Russ.).] DOI: 10.29296/25877305-2020-07-03

35. Морозов В.Г., Хавинсон В.Х. Выделение из костного мозга, лимфоцитов и тимуса полипептидов, регулирующих процессы межклеточной кооперации в системе иммунитета. Докл. АН СССР. 1981; 261 (1): 235–9 [Morozov V.G., Khavinson V.Kh. Vydelenie iz kostnogo mozga, limfotsitov i timusa polipeptidov, reguliruyushchikh protsessy mezhkletочноi kooperatsii v sisteme immuniteta. Dokl. AN SSSR. 1981; 261 (1): 235–9 (in Russ.).]

36. Морозов В.Г., Хавинсон В.Х., Малинин В.В. Пептидные тимомиметики. СПб: Наука, 2000; 157 с. [Morozov V.G., Khavinson V.Kh., Malinin V.V. Peptidnye timomimetiki. SPb: Nauka, 2000; 157 s. (in Russ.).]

37. Морозов В.Г., Хавинсон В.Х. Выделение, очистка и идентификация иммуномодулирующего полипептида, содержащегося в тимусе телят и человека. *Биохимия.* 1981; 46 (9): 1652–9 [Morozov V.G., Khavinson V.H. Isolation, purification and identification of immunomodulating polypeptide contained in the thymus of calves and humans. *Biochemistry.* 1981; 46 (9): 1652–9 (in Russ.).]

38. Хавинсон В.Х., Кузник Б.И., Рыжак Г.А. Пептидные геропротекторы – эпигенетические регуляторы физиологических функций организма. СПб: Из-во РГПУ им. И.А. Герцена, 2014; 279 с. [Khavinson V.P., Kuznik B.I., Ryzhak G.A. Peptide geroprotectors-epigenetic regulators of physiological functions of the body. Saint-Petersburg: Publish. Herzen's RSPU, 2014; 279 p. (in Russ.).]

39. Кузник Б.И., Лиханов И.Д., Цепелев В.Л. и др. Теоретические и клинические аспекты биорегулирующей терапии в хирургии и травматологии. Новосибирск: Наука, 2008; 312 с. [Kuznik B.I., Likhonov I.D., Tsepelev V.L. et al. Theoretical and clinical aspects of bioregulatory therapy in surgery and traumatology. Novosibirsk: Nauka, 2008; 312 p. (in Russ.).]

40. Временные методические рекомендации. Диагностика, профилактика и лечение новой коронавирусной инфекции (COVID-19). Версия 7 (03.06.2020). М., 2020; 165 с. [Vremennye metodicheskie rekomendatsii. Diagnostika, profilaktika i lechenie novoj koronavirusnoj infekcii (COVID-19). Versiya 7 (03.06.2020). M., 2020; 165 s. (in Russ.).]

41. Marfella R., Paolisso P., Sardou C. et al. Negative impact of hyperglycaemia on tocilizumab therapy in Covid-19 patients. *Diabetes Metab.* 2020; S1262-3636. DOI: 10.1016/j.diabet.2020.05.005

## THE USE OF THYMALINE TO CORRECT IMMUNE STATUS DEVIATIONS IN COVID-19 (RATIONALE FOR THE USE OF DRUG AND CLINICAL CASE)

**S. Lukyanov**<sup>1,5</sup>, Candidate of Medical Sciences; Professor **B. Kuznik**<sup>1,2</sup>, MD; Professor **V. Khavinson**<sup>3,4</sup>, Corresponding Member of RAS; Professor **K. Shapovalov**<sup>1,5</sup>, MD; **Yu. Smolyakov**<sup>1,2</sup>, Candidate of Medical Sciences; **P. Tereshkov**<sup>1,2</sup>, Candidate of Medical Sciences; **Yu. Shapovalov**<sup>1,5</sup>; **V. Konnov**<sup>1,5</sup>, Candidate of Medical Sciences; Professor **E. Magen**<sup>6</sup>, MD

<sup>1</sup>Chita State Medical Academy  
<sup>2</sup>Innovative Clinic Academy of Health, Chita  
<sup>3</sup>Saint-Petersburg Institute of Bioregulation and Gerontology  
<sup>4</sup>I.P. Pavlov Institute of Physiology, Saint-Petersburg  
<sup>5</sup>City Clinical Hospital No.1 of the Ministry of Health of the Trans-Baikal Territory, Chita  
<sup>6</sup>Ben Gurion University of Negev, Ashdod, Israel

Data on violations of cellular and humoral immunity in severely patients with COVID-19, as well as the hemostatic system were summarized. It has been shown that patients with COVID-19 have leukocytopenia, lymphocytopenia, neutrophilia, as well as a violation of the ratio between individual subpopulations of T-lymphocytes. The content of pro-inflammatory cytokines increases significantly, which leads to the development of a «cytokine storm». At the same time, such patients develop endothelial dysfunction, hypercoagulation, accompanied by an increase in D-dimer with the subsequent development of microangiopathy (MAP), immunothrombosis, disseminated intravascular coagulation (DIC) and multiple organ failure. A case is given of the use of an immunocorrector thymalin in a patient with a severe course of COVID-19, which contributes to the elimination of disorders in the immune system (including «cytokine storm») and hemostasis.

**Key words:** therapy, infectious diseases, COVID-19, immunity, «cytokine storm», blood clotting, multiple organ failure, thymalin, heparin.

**For citation:** Lukyanov S., Kuznik B., Khavinson V. et al. The use of thymaline to correct immune status deviations in COVID-19 (rationale for the use of drug and clinical case). *Vrach.* 2020; 31 (8): 74–82. <https://doi.org/10.29296/25877305-2020-08-12>

**About the authors:** Lukyanov S.A. ORCID: <https://orcid.org/0000-0001-7997-9116>; Kuznik B.I. ORCID: <https://orcid.org/0000-0002-2502-9411>; Khavinson V.Kh. ORCID: <https://orcid.org/0000-0001-7547-7725>; Shapovalov K.G. ORCID: <https://orcid.org/0000-0002-3485-5176>; Smolyakov Yu.N. ORCID: <https://orcid.org/0000-0001-7920-7642>; Tereshkov P.P. ORCID: <https://orcid.org/0000-0002-8601-3499>; Shapovalov Yu.K. ORCID: <https://orcid.org/0000-0001-6408-239X>; Konnov V.S. ORCID: <http://orcid.org/0000-0003-3540-178X>; Magen E. ORCID: <https://orcid.org/0000-0002-7713-423X>