

<https://doi.org/10.29296/25877305-2020-04-04>

## Проблемы диагностики и лечения COVID-19 на клиническом примере

**И.В. Самородская**<sup>1</sup>, доктор медицинских наук, профессор,

**И.В. Ключников**<sup>2</sup>, доктор медицинских наук, профессор

<sup>1</sup>Национальный медицинский исследовательский центр терапии и профилактической медицины, Москва

<sup>2</sup>Национальный медицинский исследовательский центр сердечно-сосудистой хирургии им. А.Н. Бакулева, Москва

**E-mail:** samor2000@yandex.ru

*По данным литературы, клиническая картина COVID-19 для большинства пациентов неспецифична и не позволяет поставить диагноз заболевания вне периода эпидемии. В настоящее время существуют проблемы с чувствительностью и специфичностью методов лабораторной диагностики и компьютерной томографией органов грудной клетки для верификации COVID-19. Другие лабораторно-инструментальные методы позволяют косвенно оценивать органное поражение и тяжесть состояния пациента.*

*Доказанных методов лечения COVID-19, направленных на подавление активности вируса, пока не существует. Во многих странах пациенты получают off label такие препараты, как хлорохин, гидроксихлорохин, азитромицин, лопинавир, ритонавир, фавипиравир, ремдесивир, рибавирин, интерферон, рекомвалесцентная плазма, стероиды, ингибиторы анти-ИЛ-6.*

*В статье приводится клинический случай, выявленный на начальном этапе развития эпидемии COVID-19 в России, который показывает сложности распознавания, выбора алгоритма диагностики и лечения. Пациент получал комбинированную антибактериальную терапию, гидроксихлорохин и инфузионную терапию; выписан в удовлетворительном состоянии. При этом остается много вопросов по выбору медикаментозной терапии с учетом отсутствия доказательств эффективности и наличием побочных эффектов лекарств, применению сопутствующей терапии, осуществлению своевременного контроля проводимого лечения не только на госпитальном, но и на амбулаторном этапе.*

**Ключевые слова:** инфекционные заболевания, пульмонология, клинический случай, COVID-19, компьютерная томография органов грудной клетки, коронавирусная инфекция неуточненная, полисегментарная пневмония.

**Для цитирования:** Самородская И.В., Ключников И.В. Проблемы диагностики и лечения COVID-19 на клиническом примере // Врач. – 2020; 31 (4): 19–25. <https://doi.org/10.29296/25877305-2020-04-04>

30 января 2020 г. ВОЗ объявила новое заболевание COVID-19 «чрезвычайной ситуацией в области общественного здравоохранения, имеющей международное значение» [1]. 24 марта 2020 г. были опубликованы рекомендации ВОЗ по определению случая болезни COVID-19 [2]. На начальном этапе развития пандемии рекомендовалось учитывать анамнез перемещения из районов с неблагополучной эпидемиологической ситу-

ацией по COVID-19, респираторные симптомы, похожие на грипп, или другие острые респираторные вирусные инфекции – ОРВИ (лихорадка, насморк, кашель) и данные лабораторных исследований [3]. Со временем часть стран отказались от массового тестирования на COVID-19 по причине нехватки ресурсов на фоне огромного числа пациентов с наличием респираторных симптомов и проблем с диагностической надежностью тест-систем [4–7]. Учитывая, что тяжесть течения COVID-19 (по научным публикациям) определялась большей частью поражением легких, то во всех странах стали широко применять компьютерную томографию (КТ) органов грудной клетки (ОГК) [8, 9]. Однако в дальнейшем стало ясно, что изменения на КТ регистрируются не у всех пациентов, а результаты КТ не являются специфичными и обнаруживаются также при других типах пневмонии [10, 11].

По мере получения новой информации были описаны и другие проявления COVID-19, кроме поражения легких, – это диарея, миалгия, миокардит, почечная и сердечная недостаточность, повреждение печени, сепсис, полиорганная недостаточность [12, 13]. В то же время у части пациентов с подтвержденными лабораторными результатами на COVID-19 не было контактов с больными COVID-19, а у 10–20% обследованных с положительными результатами не было никаких симптомов заболевания [14, 15].

Данный клинический случай, представленный для доказательства сложности распознавания и увеличения сроков диагностики, начала лечения современной коронавирусной инфекции (COVID-19), является одним из первых в России. Мы постарались дать полное описание анамнеза, клинической картины болезни, сложности дифференциальной диагностики и проблемы выбора лечения.

**Пациент И.**, 55 лет, заболел 28.03.2020, когда почувствовал озноб и повышение температуры до 37,6°C. Затруднения дыхания, чувства нехватки воздуха, кашля, першения в горле, заложенности в грудной клетке пациент не ощущал.

Из анамнеза известно, что больной находился на карантине в домашней изоляции по предписанию санитарного врача с 17.03.2020 в связи с контактом от 13.03.2020 с больной З., 79 лет. У больной З. заболевание COVID-19 было подтверждено 16.03.2020 по результатам анализа ПЦР на COVID-19, взятого 13.03.2020.

На карантине по предписанию санитарного врача находились еще несколько человек (члены семьи больной З.), которые тесно с ней контактировали в процессе лечения до выявления у нее COVID-19. За период карантина у пациента И. были взяты мазки из носа и зева для выполнения ПЦР на COVID-19 (какой именно тест ПЦР выполнялся, неизвестно, особенности методики известны только лаборатории, выполнявшей иссле-

дование, но эти данные не представлены). Даты взятия мазков — 17, 19 и 26 марта 2020 г. Все анализы ПЦР на COVID-19 за этот период были отрицательными. Всем членам семьи больной З., контактировавшим с ней, также были взяты по 3 мазка, которые также были отрицательными. В течение 5 дней после начала карантина (с 17.03 по 21.03) в связи с вероятной аденовирусной инфекцией, по мнению врача-инфекциониста поликлиники, пациент И. принимал оселтамивир (тамифлю) по 75 мг 2 раза в день и виферон 3 млн Ед 2 раза в день в течение 5 дней, а также клацид СР 500 мг 1 раз в день в течение 5 дней. Общее самочувствие больного И. оставалось удовлетворительным, температура была нормальной до 28.03.2020.

Через 2 нед после контакта с пациенткой З. (с 28.03.2020) появились описанные жалобы с гипертермией. Пациент опять начал принимать оселтамивир по 75 мг 2 раза в день, виферон 3 млн Ед 2 раза в день. В течение 3–4 дней температура тела повышалась в пределах 37,2–37,6°C, сопровождаясь ознобом. Появилась гиперчувствительность кожи волосистой части головы. На 4-й день утром самочувствие и температура нормализовались. Появилось ощущение выздоровления. Однако к вечеру температура поднялась до 38,2°C с ознобом, ухудшением общего самочувствия. Пациент принял парацетамол по 1000 мг, после чего температура снизилась до нормальных значений. Через 2 дня (с 03.04.2020) возникла потребность в приеме парацетамола до 4 раз в сутки. С 01.04.2020 (через 4 дня после первого повышения температуры) начал прием левофлоксацина (таваник) по 750 мг в сутки дополнительно к ранее начатым препаратам; 02.04.2020 у больного был повторно взят мазок из носа и зева для выполнения ПЦР на COVID-19. Больной неоднократно был осмотрен терапевтом поликлиники, при аускультации нарушения дыхания хрипов над всей поверхностью легких не выявлено. АД находилось в пределах нормальных значений в среднем 130/80 мм рт. ст., пульс — 65–70 в минуту. SpO<sub>2</sub> — 96–99%. Частота дыхательных движений (ЧДД) — 14–18 в минуту. До 04.04.2020 самочувствие и состояние оставались прежними; 04.04.2020 у больного были взяты анализы крови и мочи (общий анализ крови, мочи, биохимия крови), он был направлен для выполнения КТ ОГК и исключения пневмонии. На КТ ОГК — картина двусторонних полисегментарных изменений легких. Сразу после КТ пациент был доставлен бригадой скорой медицинской помощи в одну из московских больниц, занимающихся больными с подозрением на коронавирусную инфекцию.

Анамнез жизни: наследственность не отягощена. Аллергических реакций нет. Хронические за-

болевания: артериальная гипертония II степени, АД компенсировано на медикаментах (лизиноприл и небиволол). Сведений о контактах с животными, грызунами, птицами, сырьем животного происхождения, укусах насекомых и животных, купании в открытых водоемах, употреблении воды из открытых водоемов без кипячения нет.

При поступлении в стационар общее состояние удовлетворительное, сознание ясное. Состояние кожных покровов, видимых слизистых, лимфатических узлов — без патологии. Цвет кожных покровов — ярко-розовый. Влажность кожи нормальная, тургор кожи сохранен. Температура тела 36,9°C (после приема жаропонижающих). Патологии костно-мышечной системы не выявлено.

Состояние органов дыхания: ЧДД — 20 в минуту. Ритм дыхания регулярный. Дыхание самостоятельное, нормальное. SpO<sub>2</sub> — 98%.

АД — 140/90 мм рт. ст., пульс — 72 в минуту. Язык розовый, влажный. Живот участвует в акте дыхания, при пальпации — мягкий, безболезненный. Симптомы раздражения брюшины отрицательные. Область почек не изменена, мочеиспускание не нарушено, безболезненное.

По результатам мультиспиральной КТ (МСКТ) ОГК от 04.04.2020 в легочной ткани обоих легких, преимущественно в периферических отделах, задних отделах верхней доли правого легкого (см. рисунок, а) и верхней доле (язычковые сегменты) левого легкого (см. рисунок, б) выявляются участки уплотнения легочной ткани по типу «матового стекла» и «сухого листика». Трахея не отклонена. Просвет трахеи и главных бронхов не расширен, не деформирован, стенки трахеи и крупных бронхов не изменены. Корни легких структурны, не расширены. Средостение не смещено. Визуализируются единичные внутригрудные лимфатические узлы нормальных размеров до 7 мм, нормальной структуры. Сердце не увеличено. В полости перикарда избыточного количества жидкости не определяется. Аорта обычно расположена, не расширена.

Результаты МСКТ брюшной полости и забрюшинного пространства от 04.04.2020: печень не увеличена, расположена обычно, контуры ее четкие, ровные. В сегменте S7 под диафрагмой определяется киста 14×11×12 мм. Патологии желчного пузыря, поджелудочной железы, селезенки и надпочечников не выявлено. Положение и форма почек не изменены, контуры неровные за счет сращения с паранефральной клетчаткой. Паренхима почек не истончена, без дополнительных образований. Чашечно-лоханочная система и мочеточники не расширены. Признаки поство-спалительных изменений почек.

Результаты КТ ОГК от 08.04.2020: в верхней доле справа и S5, S8 слева отмечается уплотнение легочной ткани по типу «матового стекла», на этом фоне в S1 справа – дисковидный сегментарный фиброателектаз. Просвет трахеи, главных и сегментарных бронхов сохранен, стенки их уплотнены. Просвет бронхов не сужен. Диафрагма с четкими контурами. Средостение занимает срединное положение, не расширено, дополнительных объемных образований не выявлено. Сердце не расширено. Аорта не расширена. В плевральных полостях и полости перикарда жидкости не выявлено. Медиастинальные лимфатические узлы многочисленные, не увеличены. Костнотравматических изменений не выявлено. Заключение: КТ-картина двусторонней пневмонии, вероятно, вирусной этиологии (средняя степень тяжести).

Анализ от 04.04.2020 на амбулаторном этапе. Общий анализ крови: гемоглобин – 138 г/л, гематокрит – 39,7 %, тромбоциты –  $196 \cdot 10^9$ /л, лейкоциты –  $7,52 \cdot 10^9$ /л, палочкоядерные нейтрофилы – 1%, сегментоядерные нейтрофилы – 75%, эозинофилы – 0, лимфоциты – 17%, моноциты – 7%, СОЭ – 12 мм/ч. Общий анализ мочи – без патологии. Биохимия крови: аланинаминотрансфераза (АЛТ) – 184 Ед/л, аспартатаминотрансфераза (АСТ) – 134 Ед/л, общий билирубин – 9,7 мкмоль/л, лактатдегидрогеназа (ЛДГ) – 306 (норма 100–190) Ед/л, мочевая кислота – 323 мкмоль/л, мочевина – 4,2 ммоль/л, глюкоза – 5,3 ммоль/л, общий белок – 70 г/л, креатинин – 110 мкмоль/л, фибриноген – 5,6 (норма 1,7–4,2) г/л. Дополнительные анализы от 04.04.2020 в стационаре: натрий крови – 135 ммоль/л, калий крови – 4,4 ммоль/л, лактат – 1,6 ммоль/л. При поступлении в стационар 04.04.2020 был взят мазок из зева и носа на COVID-19.

Анализ от 06.04.2020 в стационаре. Биохимия крови: С-реактивный белок (СРБ) – 27 мг/л, общий холестерин – 3,9 ммоль/л, липопротеиды низкой плотности (ЛПНП) – 2,25 ммоль/л, липопротеиды высокой плотности (ЛПВП) – 1,12 ммоль/л, триглицериды – 1,16 ммоль/л, АСТ – 63 Ед/л, АЛТ – 122 Ед/л, ЛДГ – 416 (норма 225–480) Ед/л, мочевина – 3,7 ммоль/л, калий – 5,1 ммоль/л, натрий – 140 ммоль/л, общий белок – 77 г/л, альбумин – 43 г/л, креатинин – 100 мкмоль/л, глюкоза – 5,3 ммоль/л, общая креатинфосфокиназа (КФК) – 117 Ед/л. Общий анализ мочи: уробилин качественно 34,0 (+) мкмоль/л (норма 0–17 мкмоль/л), остальные показатели анализа мочи –

в пределах нормальных значений. Анализ свертывающей системы крови: активированное частичное тромбопластиновое время (АЧТВ) – 29 с, протромбиновое время – 14,5 с (норма 9–12 с), международное нормализованное отношение (МНО) – 1,3 (норма 0,95–1,10), D-димер – 706 нг/мл (норма 0–550 нг/мл).

07.04.2020 больному повторно был взят мазок из зева и носа на COVID-19.

Анализ от 08.04.2020: общий анализ крови: гемоглобин – 141 г/л, гематокрит – 0,39%, тромбоциты –  $429 \cdot 10^9$ /л, лейкоциты  $7,9 \cdot 10^9$ /л, нейтрофилы – 69,6%, лимфоциты – 17,2%, моноциты – 7,3%, эозинофилы – 2,8%, базофилы – 1,5%. Биохимия крови: КФК – 78 Ед/л, общий белок – 70,8 г/л, ЛДГ – 424 Ед/л, АСТ – 34 Ед/л, АЛТ – 81 Ед/л, общий билирубин – 13 мкмоль/л, СРБ – 11 мг/л, мочевина – 5,2 ммоль/л, глюкоза – 6,6 ммоль/л, креатинин – 122 мкмоль/л.

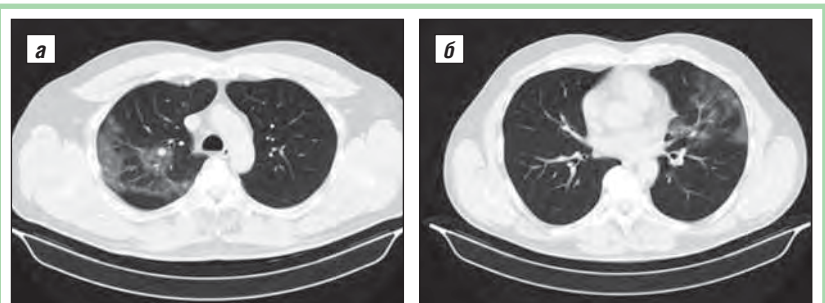
Проведено лечение: внутривенно – азитромицин 500 мг 1 раз в день в период 05–07.04.2020, новоклав 1,2 г 3 раза в день в период 05–10.04.2020, моксифлоксацин 400 мг 1 раз в день в период 07–10.04.2020, флуимуцил 300 мг 1 раз в день, аскорбиновая кислота 1,5 г 1 раз в день, витамин В<sub>1</sub> 200 мг 1 раз в день, гептрал 800 мг 1 раз в день в период 06–10.04.2020. Внутрь: гидроксихлорохин 400 мг 2 раза в день 09.04.2020; 200 мг 2 раза в день 10.04.2020.

Диагноз при поступлении: J18.8. Внебольничная двусторонняя пневмония предположительно коронавирусной этиологии.

Диагноз при выписке: основной: V34.2. Коронавирусная инфекция неуточненная.

Сопутствующие заболевания: I10. Артериальная гипертензия II степени.

Осложнения основного заболевания: J12.8. Внебольничная двусторонняя полисегментарная пневмония.



Результаты КТ ОГК от 04.04.2020. В обоих легких, преимущественно в периферических отделах, отмечаются множественные, с тенденцией к сливанию, участки уплотнения по типу «матового стекла»: в правом легком (а) в объеме сегмента S2 и частично – в парамедиастинальных отделах S1; в левом легком (б) – в сегментах S4, S5. В соответствующих сегментах также прослеживается расширение субсегментарных и более мелких легочных сосудов (симптом «сухого листика»)

10.04.2020 пациент выписан из клиники с улучшением, в удовлетворительном состоянии, с положительной клинической и лабораторной динамикой, с нормальной температурой. Одышка, кашель, проявления респираторного синдрома за время наблюдения не появлялись. Лейкоциты крови в пределах референсных значений, СРБ — 11 мг/л (существенная положительная динамика, исходно — 27 мг/л), рентгенологическая картина по данным КТ ОГК отстает от клиничко-лабораторной динамики. Результаты ПЦР на COVID-19 от 04.04.2020 и 07.04.2020 остаются в работе.

Больной направлен в поликлинику по месту жительства для наблюдения и лечения у терапевта и пульмонолога. Рекомендовано продолжить антибактериальную терапию (АБТ) и терапию гидроксихлорохином в течение 10 дней.

13.04.2020 пришли результаты анализа мазков из зева и носа ПЦР на COVID-19 от 02.04.2020 — результаты отрицательные.

16.04.2020 больному повторно был взят мазок из зева и носа на COVID-19.

Постгоспитальный период на фоне назначенного лечения протекает также благоприятно, клиническое состояние стабильное. Запланировано дообследование с анализами крови и повторной КТ ОГК через 10 дней после выписки из стационара.

Исходя из представленного клинического случая, можно выделить следующие проблемы, связанные с диагностикой и лечением коронавирусной инфекции COVID-19:

1. Описываемая в ранних публикациях и рекомендациях ВОЗ типичная клиническая картина коронавирусной инфекции (появление сухого кашля, одышки на фоне гипертермии, сопровождающихся нарушением вкуса и обоняния), не присутствовала в представленном случае. У пациента отмечена волнообразность течения: 2 волны повышения температуры; 2-я, вероятно, связана с развитием пневмонии (на фоне и несмотря на проводимую терапию). Судя по данному случаю и данным литературы, клиническая картина COVID-19 для большинства пациентов неспецифична и не позволяет поставить диагноз заболевания вне периода эпидемии.

2. Отрицательные результаты лабораторных анализов. На начальном этапе применения лабораторных тестов результаты анализов сообщались значительно позднее клинического развития заболевания (через 5–10 дней) и, соответственно, не позволяли выбрать оптимальную тактику ведения пациента. Кроме того, выявлена проблема чувствительности и специфичности многих тестов [16–19]. Так, результаты тестов на основе ПЦР зависят от фазы болезни и технических особенностей забора биоматериалов, а диагностическая точность целого ряда новых экспресс-тестов еще не подтверждена результатами правильно спланированных ис-

следований. 08.04.2020 Департамент здравоохранения Москвы (ДЗМ) опубликовал информацию, согласно которой «...точность существующих тестов для выявления COVID-19 составляет 70–80%, а в некоторых случаях тестирование дает ложноотрицательные результаты и доля таких результатов значительна» [20]. Таким образом, как в представленном случае, так и в клинической практике (на момент написания статьи) существующие проблемы лабораторной диагностики не позволяют однозначно устанавливать диагноз COVID-19 (ВОЗ рекомендует в таких ситуациях применять термин «Возможно подозрение на COVID-19»). В дальнейшем, с нашей точки зрения, таких пациентов целесообразно направлять на серологические исследования с целью оценки в динамике уровня антител. Однако диагностическая точность многих предлагаемых серологических тестов также не установлена.

3. Учитывая ситуацию с клинической картиной и лабораторной диагностикой, а также тот факт, что наиболее частым из тяжелых проявлений/осложнений COVID-19 является поражение легких, представляется совершенно обоснованным решение Минздрава России о необходимости оперативного и широкого использования КТ ОГК. Являлись ли выявленные при КТ результаты специфичными для пневмонии, и именно для пневмонии, вызванной COVID-19, в настоящее время сказать трудно. Судя по публикациям, изменения в легких могут быть обусловлены следующими факторами:

- пневмонией (вирусной или вторичной бактериальной этиологии), однако аналогичные изменения могут регистрироваться и при пневмонии другой этиологии [21, 22];
- токсическим повреждением легких (в виде пневмонита, диффузного альвеолярного повреждения). По мнению L. Gattinoni и соавт., у части пациентов повреждение легких больше похоже на высотный отек легких (за счет нарушения регуляции перфузии и гипоксической вазоконстрикции) [11]. Высказываются и другие теории, в частности, Wenzhong Liu и Hualan Li в качестве дискуссии предлагают следующую: под влиянием коронавируса происходит нарушение структуры гемоглобина с выделением железа; анализы крови при этом фиксируют увеличение ферритина. В результате нарушается функция гемоглобина, связанная с переносом кислорода, с последующей гипоксией тканей. Одновременно поражаются клетки легочной ткани за счет воспаления, нарушения газообмена, что в конечном итоге приводит к изменениям на КТ, похожим на матовое стекло [23].

Таким образом, в описываемом случае обоснованием диагноза COVID-19 (в соответствии с рекомендациями ВОЗ от 24.03.2020 следовало применить следующую формулировку: «Подозрение на COVID-19 (U07.2) и вирусная пневмония (J12.8)») явилось соче-

тание эпидемиологического анамнеза с выявленными при КТ признаками повреждения легких (вероятно, в дальнейших исследованиях будет уточняться характер и терминология в отношении таких повреждений). Применение в данном случае при выписке кода V34.2 (Коронавирусная инфекция неуточненная) и J12.8 (Внебольничная двусторонняя полисегментарная пневмония) свидетельствует о запаздывании (и возможно неполном соответствии) клинической практики по отношению к рекомендациям ВОЗ. Дополнительными неспецифическими признаками заболевания можно считать клинические проявления (нарастающая гипертермия волнообразного характера) и данные лабораторных исследований (повышение СРБ, лимфопения, гиперфибриногенемия), которые могли свидетельствовать в том числе и о вирусном генезе заболевания.

### ПРОБЛЕМЫ ЛЕЧЕНИЯ

Наибольшие споры в научном сообществе вызывают подходы к тактике ведения пациентов с COVID-19. К моменту поступления пациента в стационар уже существовали рекомендации ВОЗ, национальные рекомендации во многих странах, в том числе в России, по тактике ведения пациентов. Применительно к данному случаю можно обсудить следующие вопросы: АБТ, антивирусная/иммунотерапия и коррекция нелегочной патологии.

Целесообразность проведения интенсивной АБТ в рекомендациях обосновывается тем, что на этапе формирования пневмонии присоединяется бактериальная флора. Одной из часто рекомендуемых комбинаций при COVID-19 является использование азитромицина и амоксициллина с клавулановой кислотой, что и было использовано в нашем случае. В то же время, учитывая указанную возможность токсического поражения легких и обеспокоенность о развитии антибиотикорезистентности, слишком агрессивное применение АБТ вызывает определенные сомнения [24].

Важным вопросом является использование у нашего пациента гидроксихлорохина (или аналогичных препаратов). Обоснованием его применения послужили проведенные ранее исследования, которые выявили снижение распространения вируса SARS-Cov (продемонстрировано для атипичной пневмонии) [24]. В Приказе ДЗМ от 08.04.2020 №373 эти препараты отнесены к группе антивирусной/иммунотерапии, однако доказательств ее эффективности при COVID-19 нет [25, 26]. Вместе с тем препарат имеет большое количество побочных действий, одним из которых является удлинение сегмента QT на ЭКГ, особенно в сочетании с азитромицином, и повышение риска внезапной сердечной смерти [27].

Следует отметить, что в настоящее время не существует доказанных методов лечения COVID-19, направленных на подавление активности вируса. Во многих странах пациенты, у которых был поставлен

(или подозревался) диагноз COVID-19, получили и получают препараты и методы лечения (off label), такие как хлорохин, гидроксихлорохин, азитромицин, лопинавир-ритонавир, фавипиравир, ремдесивир, рибавирин, интерферон, реконвалесцентная плазма, стероиды, ингибиторы ангиотензинпревращающего фермента. И это вызывает ожесточенные споры среди врачей и исследователей. Ни один из перечисленных препаратов не был создан для профилактики и лечения COVID-19 и не доказал свою эффективность в рандомизированных контролируемых исследованиях (на момент написания статьи). Их применение основано пока на гипотетических предположениях об эффективности, наличии противовирусных или противовоспалительных свойств *in vitro*. В большинстве случаев исследования проводились для оценки других коронавирусов. Все опубликованные результаты лечения пациентов перечисленными методами не содержат информации о сравнении с лечением в контрольной группе (с сопоставимыми клиническими и другими характеристиками) [28–31]. Так, согласно Zhang, в Китае было организовано 87 исследований по оценке эффективности терапии, в том числе 10 исследований по применению хлорохина или гидроксихлорохина, но исследования, о которых сообщалось на сегодняшний день, были небольшими и дали противоречивые результаты [31]. Ряд специалистов высказывают мнение об отсутствии надежных данных о безопасности препаратов – назначение любого препарата с недоказанной безопасностью в качестве «последней надежды» ошибочно предполагает, что такое назначение будет скорее полезным, чем вредным. Но назначение сильнодействующих и токсичных препаратов с неизвестными клиническими эффектами пациентам с тяжелым течением нового заболевания (таким как COVID-19) не дает понять, вылечились ли пациенты благодаря лечению или вопреки лечению (возможно, те, кто получал токсическое лечение, не умерли бы без его применения).

Еще одна проблема – назначение терапии в связи с другими выявляемыми симптомами или патологическими результатами анализов. Насколько они требуют коррекции? Так, например, пациенту проводилась инфузионная терапия с введением гептрала, витаминов С и В<sub>1</sub>. Теоретически обоснованием такой терапии являлось то, что, возможно, имело место токсическое поражение печени с признаками цитолиза (повышение печеночных ферментов на начальных этапах лечения до 3–5 раз). Такое поражение возможно как проявление основного заболевания – COVID-19, так и нежелательными эффектами комбинированной терапии. Кроме того, у пациента уровень D-димера был немного выше верхней границы нормы, что также нередко сопровождает коронавирусную инфекцию. На настоящий момент нет ответа на вопрос, насколько такие изменения требуют применения инфузионной и профилактической антикоагулянтной терапии.

Важным вопросом является и тактика ведения пациента после выписки из стационара. В настоящее время пациент после выписки находится на 14-дневном домашнем карантине с невозможностью планового посещения, в том числе медицинских учреждений. Соответственно, возможность обследования с проведением ЭКГ для контроля QT и КТ ОГК переносится за 14 дней.

Вопросы диагностики и лечение COVID-19 оперативно корректируются во всех странах мира. Диагностическая точность множества используемых в настоящее время тестов не установлена; нельзя исключить ложноположительные и ложноотрицательные результаты. Нерешенным остается вопрос целесообразности скринингового тестирования населения и всех пациентов с любыми симптомами неблагополучия (респираторными или симптомами поражения других органов и систем). В клинической практике нужно ориентироваться на эпидемическую обстановку, клинические проявления, посуточную динамику развития симптомов. Вопрос обязательного проведения всем пациентам с респираторными симптомами КТ ОГК также остается открытым. В настоящее время нет критериев, на основании которых можно было бы определить необходимость проведения исследования, так же, как до сих пор нет единого мнения о критериях госпитализации. К вопросам индивидуализированного подхода можно отнести решение вопросов о проведении обследований, направленных на оценку других органов и систем.

Выбор медикаментозной терапии в настоящее время основан на гипотетических предположениях о воздействии препаратов на отдельные механизмы патогенеза и купирование значимых жизнеугрожающих симптомов. 8 апреля 2020 г. выпущены временные рекомендации Минздрава России по тактике ведения пациентов с COVID-19 [32]. Учитывая, что на настоящий момент доказательств эффективности фармакотерапии нет, возникает вопрос: должен ли врач выполнять рекомендации? С одной стороны, это нормативный документ, а с другой – научные доказательства эффективности рекомендуемого (нормативного?) лечения отсутствуют.

\* \* \*

*Конфликт интересов отсутствует.*

## Литература/Reference

1. WHO Director-General's statement on IHR Emergency Committee on Novel Coronavirus (2019-nCoV). URL: [https://www.who.int/dg/speeches/detail/who-director-general-s-statement-on-ihf-emergency-committee-on-novel-coronavirus-\(2019-ncov\)](https://www.who.int/dg/speeches/detail/who-director-general-s-statement-on-ihf-emergency-committee-on-novel-coronavirus-(2019-ncov))
2. COVID-19 coding in ICD-10. Available at: <https://www.who.int/classifications/icd/COVID-19-coding-icd10.pdf?ua=1>
3. Case definitions WHO periodically updates the Global Surveillance for human infection with coronavirus disease (COVID-19) / Geneva: WHO; 2020. Available at: [https://www.who.int/docs/default-source/coronaviruse/situation-reports/20200323-sitrep-63-covid-19.pdf?sfvrsn=d97cb6dd\\_2](https://www.who.int/docs/default-source/coronaviruse/situation-reports/20200323-sitrep-63-covid-19.pdf?sfvrsn=d97cb6dd_2)
4. Remuzzi A., Remuzzi G. COVID-19 and Italy: what next? // *Lancet*. – 2020; 395: 1225–28. [https://doi.org/10.1016/S0140-6736\(20\)30627-9](https://doi.org/10.1016/S0140-6736(20)30627-9)
5. Pisano G.P., Sadun R., Zanini M. Lessons from Italy's Response to Coronavirus. Available at: <https://hbr.org/2020/03/lessons-from-italys-response-to-coronavirus>
6. Loeffelholz M.J., Tang Y.W. Laboratory diagnosis of emerging human coronavirus infections – the state of the art // *Emerg. Microbes Infect.* – 2020; 9 (1): 747–56. DOI: 10.1080/22221751.2020.1745095.
7. Guidance on the use of COVID-19 rapid diagnostic tests. Available at: <https://www.itg.be/E/Article/guidance-on-the-use-of-covid-19-rapid-diagnostic-tests>
8. Parodi E., Jewkes S., Cha S. et al. Italy and South Korea Virus Outbreaks Reveal Disparity in Deaths and Tactics. Available at: <https://www.medscape.com/viewarticle/926697>
9. Zheng Ye, Yun Zhang, Yi Wang, et al. Chest CT Manifestations of New Coronavirus Disease 2019 (COVID-19): A pictorial review // *Eur. Radiol.* – 2020. <https://doi.org/10.1007/s00330-020-06801-0>
10. Lee E.Y.P., Ng M.Y., Khong P.L. COVID-19 pneumonia: what has CT taught us? // *Lancet. Infect. Dis.* – 2020; 20 (4): 384–5. DOI: 10.1016/S1473-3099(20)30134-1.
11. Gattinoni L., Coppola S., Cressoni M. et al. Covid-19 Does Not Lead to a «Typical» Acute Respiratory Distress Syndrome [published online ahead of print, 2020 Mar 30] // *Am. J. Respir. Crit. Care Med.* – 2020. DOI: 10.1164/rccm.202003-0817LE.
12. Wu C., Chen X., Cai Y. et al. Risk Factors Associated With Acute Respiratory Distress Syndrome and Death in Patients With Coronavirus Disease 2019 Pneumonia in Wuhan, China // *JAMA Intern Med.* – 2020; e200994. DOI: 10.1001/jamainternmed.2020.0994.
13. Bischof E., Chen G., Ferretti M.T. Understanding COVID-19 new diagnostic guidelines – a message of reassurance from an internal medicine doctor in Shanghai // *Swiss Med. Wkly.* – 2020; 150: w20216. <https://doi.org/10.4414/smw.2020.20216>
14. Wynants L., Calster B.V., Bonten M.M.J. et al. Prediction models for diagnosis and prognosis of covid-19 infection: systematic review and critical appraisal // *BMJ.* – 2020; 369: m1328. DOI: 10.1136/bmj.m1328.
15. Zhou F., Yu T., Du R. et al. Clinical course and risk factors for mortality of adult inpatients with COVID-19 in Wuhan, China: a retrospective cohort study // *Lancet*. – 2020; 395 (10229): 1054–62. DOI: 10.1016/S0140-6736(20)30566-3.
16. Sheridan C. Coronavirus and the race to distribute reliable diagnostics // *Nat. Biotechnol.* – 2020; 38 (4): 382–4. DOI: 10.1038/d41587-020-00002-2.
17. Curti L. et al. An ultrasensitive, rapid, and portable coronavirus SARS-CoV-2 sequence detection method based on CRISPR-Cas12 // *BioRxiv. Journal.* – 2020; Preprint. <https://doi.org/10.1101/2020.02.29.971127>.
18. Patel R., Babady E., Theel E.S. et al. Report from the American Society for Microbiology COVID-19 International Summit, 23 March 2020: Value of Diagnostic Testing for SARS-CoV-2/COVID-19 // *mBio.* – 2020; 11 (2): e00722-20. DOI: 10.1128/mBio.00722-20.
19. Zhengu Li, Yongxiang Yi, Xiaomei Luo. Development and clinical application of a rapid IgM-IgG combined antibody test for SARS-CoV-2 infection diagnosis // *J. Med. Virol.* – 2020. <https://doi.org/10.1002/jmv.25727>.
20. Московские врачи предложили включить больницы для лечения коронавируса и пневмонии в единую систему [Moskovskie vrachi predlozhili vkluchit' bol'nitsy dlya lecheniya koronavirusa i pnevmonii v edinuyu sistemu (in Russ.)]. URL: <https://mosgorzdrav.ru/ru-RU/news/default/card/3748.html>
21. Bai H.X. et al. Performance of radiologists in differentiating COVID-19 from viral pneumonia on chest CT // *Radiology.* – 2020; 200823. DOI: 10.1148/radiol.20200823.
22. Salehi S., Abedi A., Balakrishnan S. et al. Coronavirus Disease 2019 (COVID-19): A Systematic Review of Imaging Findings in 919 Patients [published online ahead of print, 2020 Mar 14] // *AJR Am. J. Roentgenol.* – 2020; 1–7. DOI:10.2214/AJR.20.23034.
23. Wenzhong Liu, Hualan Li. COVID-19: Attacks the 1-Beta Chain of Hemoglobin and Captures the Porphyrin to Inhibit Human Heme Metabolism // *ChemRxiv.* – 2020; Preprint. <https://doi.org/10.26434/chemrxiv.11938173.v5>
24. Vincent M.J., Bergeron E., Benjannet S. et al. Chloroquine is a potent inhibitor of SARS coronavirus infection and spread // *Virol. J.* – 2005; 2: 69. <https://doi.org/10.1186/1743-422X-2-69>
25. Pacheco R.L., Riera R. Hydroxychloroquine and chloroquine for COVID-19 infection. Rapid systematic review. <http://dx.doi.org/10.17267/2675-021X.evidence.v2i1.2843>. URL: <https://www5.bahiana.edu.br/index.php/evidence/article/view/2843>
26. Gautret P., Lagier J.C., Parola P. et al. Hydroxychloroquine and azithromycin as a treatment of COVID-19: results of an open-label non-randomized clinical trial [published online ahead of print, 2020 Mar 20] // *Int. J. Antimicrob. Agents.* – 2020; 105949. DOI: 10.1016/j.ijantimicag.2020.105949.

27. Goodman J.L., Borio L. Finding Effective Treatments for COVID-19: Scientific Integrity and Public Confidence in a Time of Crisis // JAMA. – 2020. Published online April 16. DOI: 10.1001/jama.2020.6434.

28. Assessment of Evidence for COVID-19-Related Treatments, provided by the American Society of Health-System Pharmacists at: <https://www.ashp.org/-/media/assets/pharmacy-practice/resource-centers/Coronavirus/docs/ASHP-COVID-19-Evidence-Table.ashx>

29. Sanders J.M., Monogue M.L., Jodlowski T.Z. et al. Pharmacologic Treatments for Coronavirus Disease 2019 (COVID-19): A Review // JAMA. – 2020. Published online April 13. DOI: 10.1001/jama.2020.6019.

30. Kalil A.C. Treating COVID-19 – Off-Label Drug Use, Compassionate Use, and Randomized Clinical Trials During Pandemics // JAMA. – 2020. Published online March 24. DOI:10.1001/jama.2020.4742.

31. Zhang Q., Wang Y., Qi C. et al. Clinical trial analysis of 2019-nCoV therapy registered in China // J. Med. Virol. – 2020. Published online February 18. DOI: 10.1002/jmv.25733.

32. Временные методические рекомендации по профилактике, диагностике и лечению новой коронавирусной инфекции (COVID-19). Пятая версия [Vremennye metodicheskie rekomendatsii po profilaktike, diagnostike i lecheniyu novoi koronavirusnoi infektsii (COVID-19). Pyataya versiya (in Russ.)] URL: [https://www.rosminzdrav.ru/ministry/med\\_covid19](https://www.rosminzdrav.ru/ministry/med_covid19)

## THE PROBLEMS OF COVID-19 DIAGNOSIS AND TREATMENT: A CLINICAL CASE EXAMPLE

Professor I. Samorodskaya<sup>1,2</sup>, MD; Professor I. Klyuchnikov<sup>2</sup>, MD

<sup>1</sup>National Medical Research Center for Therapy and Preventive Medicine, Moscow

<sup>2</sup>A.N. Bakulev National Medical Research Center of Cardiovascular Surgery, Moscow

*According to the literature, the clinical picture of COVID-19 is non-specific for most patients and does not allow diagnosis of the disease outside the epidemic period. Currently, there are problems with the sensitivity and specificity of laboratory diagnostic methods and chest computed tomography for COVID-19 verification. Other laboratory and instrumental methods allow indirect evaluation of organ damage and severity of a patient's condition.*

*There are no proven COVID-19 treatments that suppress the activity of the virus. In many countries, patients receive off-label drugs, such as chloroquine, hydroxychloroquine, azithromycin, lopinavir-ritonavir, favipiravir, remdesivir, ribavirin, interferon, convalescent plasma, steroids, and anti-IL-6 inhibitors. The paper describes a clinical case identified during the initial stage of the COVID-19 epidemic in Russia, which shows difficulties in recognition and choice of a diagnostic and treatment algorithm. The patient received combined antibiotic therapy, hydroxychloroquine, and infusion therapy. The patient was discharged in satisfactory condition, but there are many questions when choosing drug therapy, by taking into account the lack of evidence for efficacy and the presence of side effects of drugs, the use of concomitant therapy, timely monitoring of treatment not only in the inpatient stage, but also in outpatient one.*

**Key words:** infectious diseases, pulmonology, clinical case, COVID-19, chest computed tomography, unspecified coronavirus infection, polysegmental pneumonia.

**For citation:** Samorodskaya I., Klyuchnikov I. The problems of COVID-19 diagnosis and treatment: a clinical case example // Vrach. – 2020; 31 (4): 19–25. <https://doi.org/10.29296/25877305-2020-04-04>

<https://doi.org/10.29296/25877305-2020-04-05>

## Современное лечение аритмий сердца: сравнение медикаментозных и немедикаментозных методов

**С.Г. Канорский**, доктор медицинских наук, профессор Кубанский государственный медицинский университет, Краснодар  
E-mail: kanorskysg@mail.ru

*Лечение аритмий сердца в современных условиях проводится с использованием медикаментозных и немедикаментозных методов. Их роль в лечении отдельных форм нарушений ритма сердца существенно различается. На основе клинических рекомендаций, опубликованных в 2019–2020 гг., обсуждается выбор врачебной тактики в типичных клинических ситуациях. В статье рассматриваются результаты важнейших рандомизированных исследований (CASTLE-AF, CABANA и др.), посвященных влиянию медикаментозного лечения и катетерной абляции на клинические исходы больных с наиболее распространенной устойчивой аритмией сердца – фибрилляцией предсердий (ФП). Представлены возможности комплексного пациентоориентированного подхода к антиаритмической терапии ФП.*

**Ключевые слова:** кардиология, аритмии сердца, антиаритмические препараты, катетерная абляция, фибрилляция предсердий, желудочковые аритмии, пароксизмальная суправентрикулярная тахикардия.

**Для цитирования:** Канорский С.Г. Современное лечение аритмий сердца: сравнение медикаментозных и немедикаментозных методов // Вrach. – 2020; 31 (4): 25–33. <https://doi.org/10.29296/25877305-2020-04-05>

В течение последних лет наблюдалось быстрое развитие немедикаментозных технологий лечения нарушений ритма сердца (НРС), в первую очередь – катетерной абляции (КА) [1, 2]. При этом перечень доступных антиаритмических препаратов (ААП) оставался ограниченным, несмотря на попытки модификации их классификации с целью уточнения механизмов действия и повышения результативности фармакотерапии [3]. В таких условиях в кардиологии все заметнее прослеживалась тенденция вытеснения «малоэффективной и небезопасной антиаритмической лекарственной терапии» путем расширения применения при лечении НРС «высокоэффективной и безопасной КА».

В настоящей работе в доступной форме изложены современные представления о соотношении медикаментозных и немедикаментозных методов лечения важнейших НРС, которые позволят практикующим врачам обоснованно выбирать тактику ведения больных в типичных клинических ситуациях.